Evaluation of articular cartilage degeneration in patients with osteonecrosis of the femoral head using T2 mapping magnetic resonance imaging

特発性大腿骨頭壊死症における T2 mapping MRI を用いた関節軟骨変性の評価

金田　裕樹

本研究では、特発性大腿骨頭壊死症（ONFH）患者における関節軟骨の変性を、T2 mapping 磁気共鳴画像法（MRI）を用いて評価しました。対象は、単純 MRI で明らかな軟骨異常所見が認められない ONFH 患者 35 名（男性 20 名、女性 15 名、平均年齢 45.7±12.9 歳）で、股関節疾患の既往がない 25 名（男性 9 名、女性 16 名、平均年齢 42.9±5.8 歳)を Control 群とし比較検討しました。ONFH 患者全員に T2 mapping MRI を実施し、関心領域を冠状断面での寛骨臼および大腿骨頭壊死部および健常部の荷重部軟骨に設定しました。

結果、ONFH 群の寛骨臼および大腿骨頭の関節軟骨 T2 値（壊死部および健常部を含む）は、Control 群に比べて有意に高いことが確認されました。また、ONFH 群におけるステージ 3A およびステージ 2 の T2 値も、Control 群に比べて有意に高いことが示されました。

本研究の結果から、ONFH では大腿骨頭の非圧潰例においても寛骨臼および大腿骨頭の関節軟骨 T2 値が高いことが示され、関節軟骨の変性が進行している可能性が示唆されました。これらの変化は、ONFH の自然経過や治療選択、さらには治療成績に影響を及ぼす可能性があります。

https://doi.org/10.1093/mr/roae020

Figure 2.

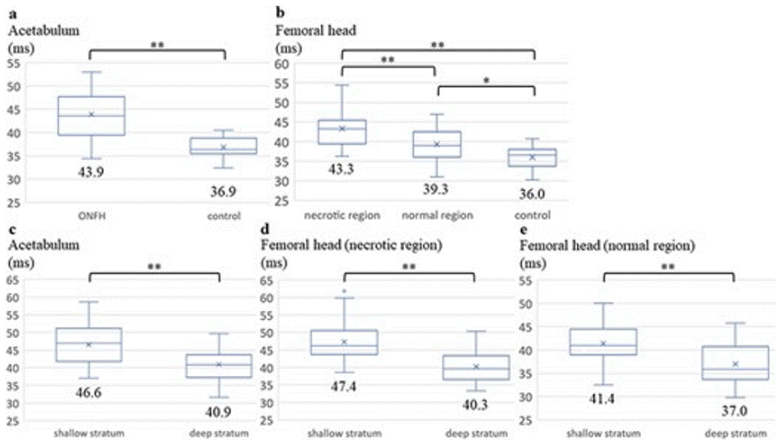

領域別の解析では，関節軟骨のT2値は寛骨臼側，大腿骨頭側ともにONFH群 (壊死/健常領域)がcontrol群と比較し有意に高かった.

Figure 3.

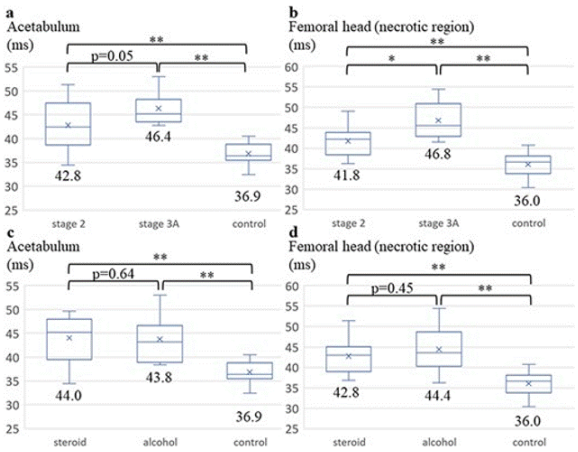

病期別の解析では，寛骨臼側，大腿骨頭側(壊死領域)のT2値は，Stage 3A群，stage 2群ともにControl群と比較し有意に高かった.

Kaneta H, et al. Mod Rheumatol. 2024;34 (6):1246–51, Figure 2, Figure 3

Copyright (c) Japan College of Rheumatology All rights reserved.