**Polyangiitis overlap syndrome is a high-risk clinical phenotype for relapse: Case series from the KEIO-vasculitis cohort**

Polyangiitis overlap syndrome は再発リスクの高い臨床表現型である：KEIO-vasculitis コホート

田畑　広樹

我々は 2012 年 1 月から 2024 年 9 月までの期間で当院にて診断した ANCA 関連血管炎（AAV）と巨細胞性動脈炎（GCA）の合併例(polyangiitis overlap syndrome)を後方視的に観察し、臨床的特徴、治療反応性、長期予後をまとめました。

2022 年 ACR/EULAR の分類基準を満たす症例を解析し、結果として、ANCA 関連血管炎 151 例、巨細胞性動脈炎 60 例のうち、合併例は 6 例でした。

発症時年齢の中央値は 68 歳であり、33%が女性でした。顕微鏡的多発血管炎が最も多い AAV サブタイプでした（50%）。発熱が主要症状（83%）であり、腎臓病変が 83%、肺病変が 67%に観察されました。

全患者が寛解導入として高用量グルココルチコイドを投与され、4 名がシクロホスファミド、2 名がトシリズマブが併用されました。中央値 32 ヶ月の追跡期間中、6 名中 4 名（67%）が再燃しましたが、再燃例はすべて AAV 側の再燃でした。これは日本での後方視的研究での AAV の再燃率 24%よりも高値となっております。

一方、維持療法としてトシリズマブを投与された 2 名の患者は、PSL3mg 以下で寛解を維持できておりました。

本研究において、Polyangiitis overlap syndrome は、AAV による再燃リスクの高い表現型であることが判明しました。また、IL-6 受容体阻害が有効である可能性が示唆されました。

https://doi.org/10.1093/mr/roaf041

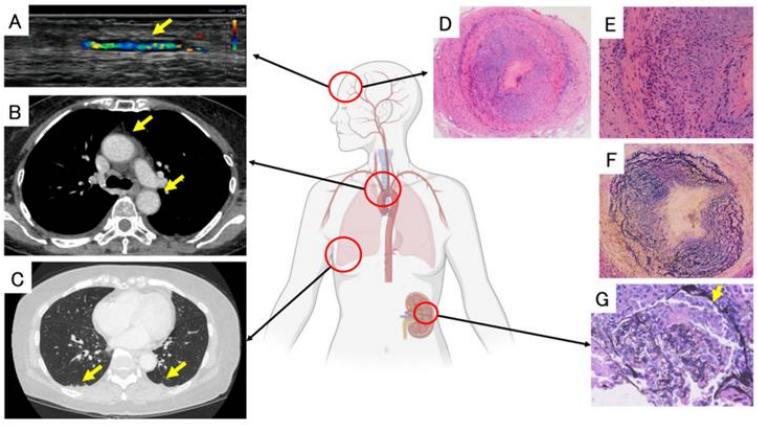


Tabata H, et al. Mod Rheumatol 2025;35(5):878-883, Figure 1

Polyangiitis overlap syndromeは再発リスクの高い臨床表現型である
：KEIO-vasculitisコホート

本研究において、AAVとGCA合併例はAAVによる再発率が高いことが示されました。

また、維持療法としてTCZが有効である可能性が示唆されました。

**Table 2.** Treatment and outcome of six cases of polyangiitis overlap syndrome.

| Case | Remission induction | Outcome | Maintenance | Observation period (months) | Relapse | Relapsed organs |
|---|---|---|---|---|---|---|
| 1 | mPSL pulse, high dose PSL, and TCZ | Improved | PSL12 mg | 122 | + | Lung (AAV) |
| 2 | High dose PSL, IVCY | Improved | PSL9 mg, avacopan | 15 | + | Gastrointestinal tract (AAV) |
| 3 | High dose PSL, IVCY | Improved | PSL10 mg, AZP, CyA | 55 | + | Peripheral nerve (AAV) |
| 4 | mPSL pulse, high dose PSL, IVCY | Improved | PSL17.5 mg, avacopan | 5 | + | Peripheral nerve (AAV) |
| 5 | mPSL pulse, high dose PSL, IVCY | Improved | PSL3 mg, TCZ | 17 | – | – |
| 6 | High dose PSL, TCZ | Improved | TCZ | 56 | – | – |

Abbreviations: AAV, anti-neutrophil cytoplasmic antibody-associated vasculitis; AZP, azathioprine; CyA, cyclosporin A; IVCY, intravenous cyclophosphamide; mPSL, methylprednisolone; PSL, prednisolone; TCZ, tocilizumab.

Tabata H, et al. Mod Rheumatol 2025;35(5):878-883, Table2

Copyright (c) Japan College of Rheumatology All rights reserved.